Aus der konservierenden Abteilung
der zahnärztlichen Universitätsklinik zu Würzburg
Vorstand: Prof. Dr. J. Münch. Direktor: Prof. Dr. P. Wustrow.

Beitrag zur Histologie der Wurzelhaut menschlicher Zähne: Nachweis Malassez'scher Epithelreste

Inaugural-Dissertation
verfaßt und der
Hohen medizinischen Fakultät
der
Bayer. Julius-Maximilians-Universität Würzburg
zur Erlangung der
Doktorwürde der Zahnheilkunde

vorgelegt von
Ewald Reuber
Zahnarzt aus Kraghammer

1932

Buch- und Kunstdruckerei Wilh. Postberg, Bottrop i.W.
1932

Referent:
Professor Dr. J. Münch

Meinen lieben Eltern!

Digitized by the Internet Archive
in 2026

https://archive.org/details/IA40153309_0016

Im Laufe der Entwicklung der zahnärztlichen Forschung waren die gesunde und kranke Wurzelhaut oftmals der Gegenstand genauester und eingehendster Untersuchungen. Ueberschaut man nun die gewiß sehr umfangreiche zahnärztliche Literatur der älteren und neueren Zeit, so ist man erstaunt, wie wenig verhältnismäßig die von dem französischen Forscher Malassez in der Wurzelhaut menschlicher Zähne entdeckten Epithelreste behandelt sind. Aber nichtsdestoweniger sind die Ansichten der einzelnen Autoren, die über das Vorkommen Malassez'scher Epithelreste und ihre Beziehungen zu pathologischen Veränderungen der Wurzelhaut berichten, durchaus nicht auf einen Nenner zu bringen. Aber gerade diese Verschiedenheit in den Ansichten der einzelnen Autoren über diesen scheinbar unwichtigen und kleinen Gegenstand beweist uns, daß die Frage nach dem Vorkommen und der Bedeutung der Malassez'schen Epithelreste noch nicht gelöst ist.

Bevor ich zum Gegenstand meiner Untersuchungen übergehe, will ich einen kurzen Ueberblick über die normale Anatomie und Physiologie der Wurzelhaut geben, wobei mir hauptsächlich die Ausführungen von Port-Euler in ihrem „Lehrbuch der Zahnheilkunde" Richtung gebend sein sollen. Entwicklungsgeschichtlich wird die Wurzelhaut im wesentlichen von dem Zahnsäckchen geliefert. Somit stammt das Alveolar-periost für die Alveole und das Perizementum für den Zahn auch von dem Zahnsäckchen. Damit ist das Zahnsäckchen auch zugleich die Muttersubstanz des Zementes. Vor der Ablagerung des Zementes auf das Zahnbein durchbricht das Gewebe des Zahnsäckchens die Epithelscheide. Bei diesem Vorgang werden wohl Reste der Epithelscheide in die Wurzelhaut eingeschlossen, die wir später als Zellnester wiederfinden: das so entstandene Periodontium verbindet den Zahn mit seiner Alveole. Es füllt also den Raum zwischen Zahn und Alveolenwand aus. Es ist nicht überall gleich dick, man kann vielmehr an bestimmten Stellen Verengerungen und Verbreiterungen beobachten, die offenbar mit der Funktion des Zahnes im Zusammenhang stehen. Es ist am weitesten am Eingang in die Alveole und am Apex und annähernd in der Mitte — etwa näher dem Apex — am engsten, als ob hier der Drehpunkt wäre, um den sich die Wurzel bewegt. Das ist in der Tat der Fall. Betrachtet man die gesamte Wurzelhaut im Längsschnitt, so kann man deutlich die Sharpeyschen-Fasern, die wir im Zement bereits inserieren sahen, zu großen Bündeln zusammengefaßt und in besonderer Richtung angeordnet erkennen. Sie sind bis auf wenige Ausnahmen so eingestellt, daß sie den Zahn gegen Druck in der Längsrichtung halten — der Zahn erscheint wie in der Alveole an Bändern aufgehängt —

also von der Alveolenwand schräg zum Zement hinab. Am Apex finden wir die Bündel radiär zur Wurzelspitze gestellt; die senkrecht zum Fundus der Alveole ziehenden Bündel haben die Aufgabe, den Zahn gegen die Bewegung aus der Alveole zu schützen. Am Rande der Alveole steigen Faserbündel, die vom äußeren Periost kommen, zum Zahnhals an, während die Bündel, die aus dem Rande selbst kommen, mehr sich in wagerechter Richtung einstellen, um dann schon eine kurze Strecke tiefer in die Abwärtsstellung überzugehen. Wie also diese Faserbündel im Längsschnitt betrachtet bis auf wenige Ausnahmen den Zahn gegen Bewegungen in der Längsrichtung halten, sehen wir im Querschnitt aus dem Verlauf der Bündel auch seine Befestigung gegen Kipp- und Drehbewegungen. Die Kippbewegungen haben die rein radiär zur Wurzeloberfläche eingestellten Bündel aufzuhalten, während die longial von der Alveole zur Wurzeloberfläche ziehenden Bündel die Drehbewegungen auffangen müssen. Bei starker Vergrößerung aus dem horizontalen Querschnitt sieht man auch das dichte Faserwerk dieser Sharpeyschen—Bündel. Sie bilden bei ihrem Austritt aus dem Zement mehr gleichmäßig zusammengefaßte Stränge, die nach der Mitte des Periodontiums zu sich auffasern, vielfach kreuzweise verlaufen und zu ihrem Eintritt in die Alveole wieder zu Strängen sich vereinigen. Die Stränge, die in den Knochen ziehen, sind weniger gleichmäßig in Größe, Form und Richtung als die, die aus dem Zement kommen. Die Zellen, die diesem Halteapparat im engeren Sinne zugehören, sind meist länglich spindelförmige Zellen, die sich dem Verlaufe der Fasern entsprechend einstellen. Am Zement findet man, wenn gerade der Anbau stattfindet, Zementoplasten und am Knochen entsprechend Osteoklasten. Die Gefäße, die in großer Anzahl das Periodontium versorgen, stammen vor allem aus dem Knochen der Alveolen, nur kleinere Zweige ziehen von den ins Foramen apicale gehenden Gefäßen und von den Zahnfleischgefäßen her ins Periodontium. Auch an Lymphgefäßen ist das Periodontium reich. Sie ziehen zu den submentalen und submaxillären Lymphdrüsen. Die Gefäße liegen mit den Nerven gemeinsam in sogenannten Gefäßnervenspalten, in oval oder dreieckig im Querschnitt geformten Ausparungen der Sharpeyschen-Fasern. Die Gefäßnervenspalten sind so eingestellt, daß sie die Funktionen der Sharpeyschen Fasern möglichst wenig beeinflussen. Die Nerven enden dann, nachdem sich die Bündel zu einzelnen Fasern aufgelöst haben, frei in der Nähe der Wurzel.

Die Gefäße bilden noch eigenartig angeordnete Gefäßknäuel. Weski, dem wir auch den Begriff des Paradentiums verdanken, vermutet nun, daß dieses Gefäßknäuel mit der Funktion der Wurzelhaut im Zusammenhang stünden. Die Aufgabe der Wurzelhaut als Trägerin des Kaudruckes und Befestigungsapparat des Zahns beleuchtet er von einem vollständig neuen Gesichtspunkte aus. Er schreibt: Um auf die Zahnfestigkeit zurückzukommen, so möchte ich die Aufmerksamkeit auf einen Bestandteil des Periodontiums lenken, dem bisher nur geringe Beachtung geschenkt wurde. Wir finden nämlich zwischen den Faserbün-

deln, um größere Blutgefäße angeordnet, Interstitien, die von einem weitmaschigen, saftdurchtränkten Gewebe erfüllt sind; es enthält neben regellos verlaufenden Primitivfibrillen vereinzelte rundliche und sternförmige Zellen, die sich als Fibroblasten und Plasmazellen erkennen lassen. Diese perivaskulären Lymphscheiden — wir dürfen sie wohl als solche ansprechen — stehen untereinander in Verbindung. Man kann sie als interstitielles Stroma im Gegensatz zum Fasersparenchym stellen. Ohne Frage kommt ihnen eine besondere Aufgabe zu; denn der reichliche Gehalt an Blutgefäßen allein würde die Ernährung des Zahnes sicherstellen. Einmal dienen sie der Erhaltung einer ungestörten Zirkulation; denn ohne diese lymphatischen Schutzscheiden müßten die Gefäße bei jeder Anspannung der Fasern eine Kompression erfahren. Gleichzeitig wirken sie aber auch wie ein hydraulisches System; damit tritt ein neues Moment in den Kreis unserer Betrachtungen, das die bisher gegebenen physikalisch anatomischen Betrachtungen in vielen Punkten korrigiert und erweitert. Unsere bisherige Darstellung des im paradentalen Fasersystem sich auswirkenden Kräftespieles ließ das interstitielle Stroma völlig unberücksichtigt. Seine Betonung gibt Veranlassung, uns den Inhalt der Alveole noch einmal vor Augen zu führen: der Zahn hängt an seinen Bändern befestigt in der konisch geformten Knochenhöhle; sie zeigt — in der Norm — nur im Fundus und am Margo präformierte Gefäßlöcher größeren Kalibers, ist also, zumal sie marginal von dem dichten Gefüge des Stratum periostale abgedeckt wird, als geschlossener Raum zu denken. Zwischen den Fasern befindet sich ein kommunizierendes, von Lymphflüssigkeit erfülltes Kanalsystem. Man kann also von einer durch ein Kapselband marginal abgeschlossenen und von intraartikulären Bändern durchzogenen „Gelenkhöhle" sprechen. Bei jeder Bewegung des Zahnes, der translatorischen, Torsions- und Kippbewegung, wird die interfaszikuläre Flüssigkeit hin und her bewegt. Da sie jedoch sich nicht in einem freien Raum befindet, sondern in einem, wenn auch weitmaschigen, Gewebe suspendiert ist, so ist ihre Bewegung träge; sie gibt nur mit Widerstreben dem Druck des Zahnkörpers nach und vermag nur durch die Gefäßlöcher aus der „Gelenkhöhle" in die Markräume auszuströmen. Es muß daher bei jeder Belastung des Zahnes an einzelnen Stellen des Periodontiums zur Kompression der Flüssigkeit kommen. Wir sehen also dasselbe Prinzip hier tätig, das als hydraulische Bremse in der Rücklauflafette der Geschütze angebracht ist. Die komprimierte Flüssigkeit wirkt als Druckkörper entlastend der Zugbeanspruchung von Fasern, Knochen und Zement entgegen. Dadurch tritt eine Dämpfung der gesamten Zahnbewegung ein. In diesem Momente haben wir also den Angelpunkt für die Zahnfestigkeit zu suchen. Bei eintretender Entlastung, die ja den pulsierenden Kaudruck auszeichnet, findet ein Flüssigkeitsrücklauf statt, so daß der Zahn, wie ich oben ausführte, in seine Ruhelage zurückschnellt."

Als einer der ersten Autoren befaßte sich A l b r e c h t eingehender mit der Erforschung der Histologie der Wurzelhaut. Er

sieht in der Wurzelhaut eine strukturlose Membran, in der kleine rundliche oder auch längliche Kerne zu finden sind. Bei stärkerer Vergrößerung erscheinen sie ihm in breiten Faserzügen angeordnet. Nur bei Erkrankung der Wurzelhaut kommt nach seiner Ansicht eine Zellvermehrung vor; im gesunden Wurzelhautgewebe ist das ausgeschlossen. Weil er in der Wurzelhaut weder Bindegewebs- noch elastische Fasern findet, hält er sie nicht identisch mit dem Periost der Knochen. Albrecht sagt: „Die Wurzelhaut ist als einfachstes Bindegewebe und rudimentäres Ueberbleibsel des Zahnsäckchens zu betrachten, welch letzteres viel derber war als die spätere Wurzelhaut; eine feine Membran, die eine Fortsetzung der Mundschleimhaut bildet und ihrer Dislokalisation zwischen Zahn und Alveolus zufolge fortwährendem Druck ausgesetzt ist."

Nach Magitôt ist die Wurzelhaut eine aus faserigem Bindegewebe bestehende Membran, die einerseits mit dem Periost des Processus alveolaris, anderseits mit dem submukösen Bindegewebe des Zahnfleisches in innigem Zusammenhang steht und sich dem Zemente der Zahnwurzel innig anschmiegt. Zwischen den Fasern des Wurzelhautgewebes findet Magitôt — bei Behandlung mit Essigsäure — den Lymphkörpern ähnliche Gebilde und spindelförmige Bindegewebszellen. Außerdem entdeckte er an der dem Zemente zugekehrten Seite Myeloplaxes (Riesenzellen). Mit Magitôt stimmen Wedl's Untersuchungen bezüglich der Struktur der Wurzelhaut überein. Jedoch gibt er uns über die Blutversorgung der Wurzelhaut neue Aufschlüsse, nach denen die Blutgefäße drei Orten entspringen:

1. dem submukösen Bindegewebe des Zahnfleisches;
2. den Blutgefäßen der Pulpa;
3. dem porösen Teile des Alveolus.

Aufsehen erregend und Richtung gebend in der Erforschung gewisser pathologischer Veränderungen der Wurzelhaut waren dann 1885 Malassez's Untersuchungen der Wurzelhaut. Er findet in der Wurzelhaut Nester von Epithelzellen, die er „Débris épitheliaux paradentaires" nennt. Er erklärt sie als Ueberbleibsel der Epithelscheide und stützt seine Behauptung auf die Resultate seiner Untersuchungen, die er an sechs Zähnen vornahm, die ein und demselben Individuum entnommen wurden. Er behandelte die in der Alveole belassenen Zähne mit einem Gemenge von Pikrin- und Salpetersäure (10:1) oder mit Chromsäure. Nach dieser Behandlung färbte er sie mit Pikrokarmin und härtete sie in Alkohol. Dann fertigte er Längs- und Querschnitte an, die die Wurzelhaut in ihrer normalen Lage trafen und beließen. In den Débris épitheliaux paradentaires, die sich, wie Malassez sagt, wie eine „verdorrte Rankenpflanze" um die Zahnwurzel schlingen, sieht Malassez auch die Ursache für die Zahnwurzelzystenbildung. Er beschreibt sie unter dem Namen „Kystes radiculodentaires" und stellt sich die Entwicklung der Zyste so vor: Die Débris épitheliaux paradentaires erreichen, indem sie sich auf irgend einen Reiz hin vermehren, die innere

Fläche der Wurzelhaut. Zwischen Zement und Wurzelhaut lagern sich nun 1—2 Schichten Epithelzellen. Hierauf lösen sie sich vom Zement ab und bilden so die innere epitheliale Wand der Zyste. Malassez geht dann noch näher auf den Bau der Zyste ein, doch darüber zu berichten, ist nicht meine Aufgabe.

Kurze Zeit darauf, nachdem Malassez seine Forschungsergebnisse veröffentlicht hatte, versuchte Rothmann, durch Malassez's Forschungsergebnisse angeregt, auch die Epithelreste nachzuweisen. Er verfertigte sich von zwei Inzisivi und zwei Praemolares eines und desselben Individuums Schnittpräparate, indem er die Zähne im Processus alveolaris beließ. Hören wir das Ergebnis seiner Untersuchungen: „Auf Grund dieser Untersuchungen fand ich, daß die Wurzelhaut als eine einheitliche bindegewebige Membran zu betrachten ist, welche verhältnismäßig sehr wenig Bindegewebszellen und Lymphkörperchen hat, beide nur an der dem Processus alveolaris zugekehrten Seite. Epithelzellen-Nester jedoch fand ich nicht trotz sorgfältigsten Suchens."

Nach der Untersuchung des Prozessus apicalis spricht sich Rothmann auch gegen Malassez aus: „Meine fünf einschlägige Fälle umfassenden Untersuchungen rechtfertigen in ihren Resultaten die Melassez'schen Behauptungen nicht. Wohl fand ich in einem dieser Fälle Epithelzellen; der Fall selbst konnte jedoch nicht als einfacher Abscessus apicalis gelten, da ich es in diesem Falle mit keinem Abszesse sondern mit einer multiokularen Zyste zu tun hatte. In den übrigen vier Fällen dagegen bewies die Untersuchung, daß die gefundenen Gebilde keine Zysten, sondern wirkliche Abszesse und Produkte der entzündeten Wurzelhaut waren, in denen ich nicht imstande war, Epithelzellen zu finden."

Zu gleicher Zeit mit Rothmann weist auch T. David die Theorien von Malassez zurück. Er behauptet, daß die apikalen Abszesse einfache Entzündungsprodukte seien, da weder klinische noch patho-histologische Beweisgründe vorlägen, die die Entstehung des apikalen Abszesses aus embryonalen Keimen rechtfertigen würde.

Jedoch gelang es Rothmann und David nicht, Malassez's Forschungsergebnisse in den Kreisen der zahnärztlichen Wissenschaft nichtig zu machen. Fast zwei Jahrzehnte wurde die von Malassez begründete Lehre für unumstößlich gehalten. Allgemein sah man in den Débris épitheliaux paradentaires die Matrix für das Zystenepithel, bis dann Grawitz 1906 diese Theorie verwarf. Er leitete die die Zysten und Granulome auskleidenden Epithelzellen direkt von dem Mundschleimhautepithel her. Und zwar glaubt er, das Epithel wachse durch einen Fistelgang in die Zyste. In dieser seiner Annahme wurde Grawitz noch dadurch bestärkt, daß solche mit Epithel ausgekleideten Zysten in Heilung übergehen können und gar keine Aehnlichkeit mit Geschwulstprozessen zeigen, die von embryonalem Epithel ihren Ausgang nehmen. Diese neue Lehre fand zunächst viele Anhänger. Grawitz Theorie befreundet ist Schuster. Er spricht sich dahin aus, daß die Epithelisierung der Zahnwurzelzysten vielleicht von

einer Wucherung des Papillarkörpers der Mundschleimhaut herrühre. Eine Fistel braucht dann nicht vorhanden zu sein.

Doch schon ein Jahr später tritt Perthes Grawitz energisch entgegen. Nach seiner Ansicht spricht gegen Grawitz' Theorie:

1. Das Vorkommen von Epithel in vollkommen soliden Granulomen;
2. der bakterienfreie Inhalt einer Zyste, der unmöglich bakterienfrei sei bei der Umwandlung eines Abzesses zur Zyste;
3. die freie Verschieblichkeit der Haut über den Zysten und der Mangel eines Fistelstranges;
4. daß nach klinischen Erfahrungen aus einem chronischen Prozeß mit Fistelbildung sich niemals eine Zahnwurzelzyste entwickeln könne, da bei der dauernden Entleerung des Inhaltes in die Mundhöhle ein Wachstum der Zyste ausgeschlossen sei.

Auch Partsch spricht sich entschieden gegen die von Grawitz vertretene Anschauung aus. Er hält, und das wohl mit Recht, die Zahl der von Grawitz untersuchten Granulome für viel zu gering, um ein endgültiges Urteil auszusprechen, das bestimmt sei, die bisher durch zahllose Untersuchungen festgestellten Tatsachen umzustürzen. Dann vertritt Partsch den Standpunkt, daß nur dann ein Granulom Epithel enthalten könne, wenn Malesseszsche Epithelreste durch den Reiz einer granulierenden Wurzelhautentzündung zur Wucherung gebracht würden.

1909 bewiesen auch Astachoffs an einem Riesenmaterial ausgeführte Untersuchungen, daß nur in seltenen Fällen das Zystenepithel von der Mundschleimhaut herstamme, und daß für die Mehrzahl der Fälle die Malassez'sche Theorie zurecht bestehe.

Während die bisher genannten Autoren hauptsächlich die pathogenetischen Wirkungen der Malassez'schen Epithelreste im Auge hatten, beschreibt uns Proell 1911 die ruhenden Melasseszschen Epithelreste: „Am jugendlichen Zahne lassen sich die Malassez'schen Epithelreste am besten studieren. Hier liegen im Periodontium rings um den Zahn schmale Züge von dichtgedrängten Zellen, die teils solide Stränge bilden, teils schlauchförmig angeordnet erscheinen. Dieselben sind im oberen Teile der Wurzel unzusammenhängend, im untere Drittel umschlingen sie die Wurzel. Von der Zahnwurzel halten sich die Zellzüge in einer gewissen Entferung und verlaufen zuweilen genau parallel der Zementschicht. In irgendeinem Zusammenhang mit der Zementablagerung können die Malassez'schen Epithelreste natürlich nicht stehen." Was nun die epithelführenden Granulome und Zysten angeht, so ist Proell der Ansicht, daß sich die epithelfreien Granulome aus den epithelführenden Granulomen entwickeln, daß die epithelfreien Granulome also einen sekundären Zustand darstellen.

Zur Frage der Herkunft des Epithels in der Wurzelhaut nimmt auch Adloff 1912 Stellung. Er sagt: „Diese Débris épitheliaux sind Ueberreste der Epithelscheide. Viel häufiger, als man früher angenommen hat, bleiben Reste der Epithelscheide auch im späteren Leben und zwar naturgemäß am häufigsten an der letzten Stelle ihrer Tätigkeit, im Periodontium der Wurzelspitze, erhalten und geben die Bedingung, ab für die Entstehung einer Zyste." Allerdings scheint es Adloff so, als wenn seit Malassez unter dem Namen Malassez'sche Epithelreste ganz verschiedene Gebilde verstanden würden, die genetisch zwar zusammengehörten, die ihrer weiteren Entwicklung nach aber scharf voneinander geschieden werden müßten: Einmal jene Knospen und sekundären Ausläufer der Schmelzleiste und eben jene Ueberreste der Epithelscheide.

Preiswerk findet (1919) die Débris épitheliaux mehr oder weniger reichlich in das Wurzelhautgewebe eingestreut und sieht sie auch als Ueberreste der bei der Wurzelbildung beteiligten Epithelscheide an. Besonders bemerkenswert ist ihm bei verschiedenen Granulomen das mehr oder weniger auffallende Hervortreten von Epithelien, die in Form von Strängen und Zapfen, mehrmals auch als Gitterwerk das übrige Gewebe durchsetzen. Er sieht die Epithelien meist dicht aneinander gelagert, mancherorts findet er sie aber von ganz kleinen Lücken unterbrochen, die mit feinkörnigen Ueberresten untergegangener Zellen angefüllt sind. Eine solche Lücke, meint er, dürfte als primitive Zyste aufgefaßt werden. Die in Frage kommenden Epithelien entstammen nach Preiswerk zweifelsohne den „masses épitheliaux".

1920 vertritt Becker in einer Abhandlung über Zahnwurzelzysten die Ansicht, daß im normalen Periodontium Malassez'sche Epithelreste zu finden seien. Die Wucherung der Epithelreste erklärt er sich folgendermaßen: Durch Bluterguß (in eine vom Blute selbst gebildete Höhle) werde ein Druck auf die Malassez'schen Epithelreste ausgeübt, durch den sie, in den Reizzustand versetzt, zu wuchern begännen.

Von Interesse ist auch Mummerys Arbeit über die „Hertwig'sche Scheide und die Epithelreste", die er im Dezember 1921 im „The Dental Cosmos" veröffentlichte. Er sagt dabei:

1. Die Epithelscheide findet sich beim Menschen ebenso wie bei den übrigen Säugetieren;
2. Die Epithelreste in der Wurzelhaut sind die Rückstände der Hertwig'schen Scheide, die nach Erfüllung ihrer Bestimmung verschwinden. Sie können in späterer Zeit zur Zystenbildung Anlaß geben.

Ein Jahr später sagt Mayerhofer in seinem „Lehrbuch der Zahnkrankheiten" bei der Besprechung der Zysten: „Was die Herkunft des Epithels anlangt, so stammt dasselbe von den Débris épitheliaux paradentaires, welche zuerst Malassez in der Wurzelhaut normaler Zähne entdeckt hat. Diese Epithelzellen sind von Hertwig als Reste der Epithelscheide festgestellt wor-

den, welche in einem Stadium der Zahnentwicklung als Fortsetzung des Schmelzorganes die Zahnwurzel vom Zahnhalse bis gegen die Spitze überzieht und später bis auf diese Zellnester zugrunde geht. — Was diese Epithelreste zur Wucherung anregt, ist noch unklar. Nachdem die Wurzelzysten ausschließlich nur an Zähnen mit infiziertem Wurzelkanal vorkommen, wird Mikroorganismen dabei eine Rolle zugeschrieben." Dagegen macht Perthes wie ich oben erwähnte, darauf aufmerksam, daß sich der Zysteninhalt zumeist als bakterienfrei erwiesen habe.

Im gleichen Jahre wie Mayerhofer äußern sich Scherbel und Schönland zur Frage der Existenz der Malassezschen Epithelreste. Sie nennen sie einen „besonderen Bestandteil" des Periodontiums und sehen in ihnen auch die von Malassez beschriebenen Débris épitheliaux paradentaires. Auch sie sind der Ansicht, daß diese Epithelrückbleibsel Bedeutung gewinnen können als Muttergewebe für Zysten und epitheliale Geschwülste. Sie vertreten dann mit Proell den Standpunkt, daß anfänglich sämtliche Granulome von den Malassez'schen Epithelhaufen her Epithel führen, und daß die epithellosen Granulome einen secundären Zustand darstellen.

Aehnlich wie Proell beschreibt uns 1924 Walkhoff die Anordnung der Malassez'schen Epithelreste. Auch er findet die Reste der Epithelscheide in Form von zahlreichen Epithelnestern parallel der Zementgrenze angeordnet.

Von den Autoren, die sich in jüngster Zeit mit den Malassez'schen Epithelresten und ihren pathogenetischen Wirkungen befaßten, sind Port-Euler, Euler-Meyer und Siegmund-Weber zu erwähnen. Leider war es mir trotz der größten Bemühungen nicht möglich, Siegmund-Webers „Pathologische Histologie der Mundhöhle" zu bekommen. Ich kann daher hier nur auf die Forschungsergebnisse von Port-Euler und Euler-Meyer eingehen. Port und Euler finden auch im Periodontium außer den dem Bindegewebe angehörenden Zellen nahe dem Zemente noch kleine oder größere Haufen von Epithelzellen. Sie identifizieren sie auch als die Débris ephitheliaux paradentaires, die aus der Zeit der Entwicklung hier liegen geblieben sind und später bei entzündlichen Prozessen durch Zystenbildung wieder eine große Rolle spielen können. Der Ansicht Fischers, daß diese Epithelzellen Netze untereinander bildeten, die hinwiederum mit dem Mundhöhlenepithel zusammenhingen, schließen sie sich nicht an, weil die Andeutung eines Netzes nur kurze Zeit nach dem Verfall der Epithelscheide besteht. Ebenso weisen sie bestimmt die Ansicht zurück, nach der die Epithelnester Drüsen mit innerer Sekretion sein sollen. Mit Euler äußert sich Meyer über die Herkunft des Epithels in Granulomen: „Was die Herkunft des Epithels anlangt, so bilden in den Granulomen, die ringsum umschlossen und vom Zahnfleischsaum durch größere Strecken gesunder Wurzelhaut getrennt sind, fast ausnahmslos die sogenannten Malassez'schen Epithelreste, Ueberbleibsel der Hertwig'schen Epithelscheide, den Ausgangspunkt.

Statt dieses Zeichens einer regressiven Metamorphose können die Epithelreste gegenseitig auch noch nach vielen Jahren noch in lebhafte Proliferation geraten. Den Anstoß dazu vermag jeder in der Nachbarschaft gelegene Entzündungsherd zu geben, wenn es sich nicht um eine rein destruierende Entzündungsform handelt." Interessant und zugleich wohl ziemlich einzig in unserer Literatur dastehend ist, was Hermann Groß pathogenetisch den Malassez'schen Epithelresten in seiner Arbeit „zur Genese der vertieften Zahnfleischtasche" zuschreibt. Ich möchte nicht verfehlen, es hier kurz zu erwähnen. Er ist der Ansicht, daß die Malassez'schen Epithelreste zur Vertiefung der Zahnfleischtasche (nach Groß intraepitheliale Spaltbildung) beitragen, indem sie mit dem tiefertretenden Saumepithel konfluieren.

Für die von mir vorgenommenen Untersuchungen stand mir ein Material von 25 Zähnen zur Verfügung. Die Sammlung des Materials bereitete einige Schwierigkeiten, da ich für meine Untersuchungen der Wurzelhaut Zähne benötigte, die mit anhaftenden Alveolenknochen entfernt waren. Ich konnte aus der Klinik nur wenig brauchbares Material bekommen; da aber doch meine Aufgabe darin bestand, in möglichst vielen Fällen die Epithelreste nachzuweisen, also eine allgemeingültige Norm aufzustellen, wandte ich mich an einige mir bekannte Zahnärzte, die mir in freundlicher Weise das gewünschte Material überließen. Es waren Zähne von verschiedenen Individuen, von älteren und jüngeren.

Die frischen Objekte wurden bis zu drei Tagen in 10% wässerigen Formalin fixiert. Dann machten sie folgende Behandlung durch:

48 Stunden fließendes Wasser;
21 Tage 7% Salpetersäure;
24 Stunden Glaubersalzlösung;
24 Stunden wässern.

Von den so entkalkten und entsäuerten Präparaten wurden sodann Gefrierschnitte angefertigt. Diese kamen zunächst einige Minuten in Leitungswasser und wurden dann mit Hämatoxylin-Eosin gefärbt, und zwar kamen sie in:

Haematoxylin (Böhmer)	bis zu 10 Min.
Alkohol-Salzsäure (1%)	„ „ ½ „
Eosin	„ „ 2 „
Alkohol (96%)	„ „ 4 „
Carbolxylol	„ „ 30 „

Von jedem Zahn wurden auf diese Weise mehrere Schnitte angefertigt und gefärbt, von denen ich jeweils die drei besten verwertete für meine Untersuchungen. Nun galt es zunächst, aus den vielen Schnitten das brauchbare Material herauszusuchen; denn es ist klar, daß beim Anfertigen der Präparate die Wurzelhaut oft total zerfetzt oder gänzlich vom Zahne abgetrennt wurde. Nach Sichtung der Präparate blieben mir noch 35 Schnitte, die ich für die mikroskopischen Untersuchungen der Wurzelhaut verwerten konnte.

Zunächst untersuchte ich nun die normale Wurzelhaut auf Malassez'sche Epithelreste. War es auch in manchen Fällen, infolge der mehr oder weniger starken Färbung der Schnitte recht schwer zu erkennen, ob es in dem einzelnen Falle nun Epithelreste waren oder nicht, so gelang es mir doch, in 19 Fällen die Malassez'schen Epithelreste in der gesunden Wurzelhaut einwandfrei festzustellen. Das ist immerhin ein erfreuliches Ergebnis. Besonders schön und charakteristisch fand ich die Malassezschen Epithelreste in einem jugendlichen Molaren.

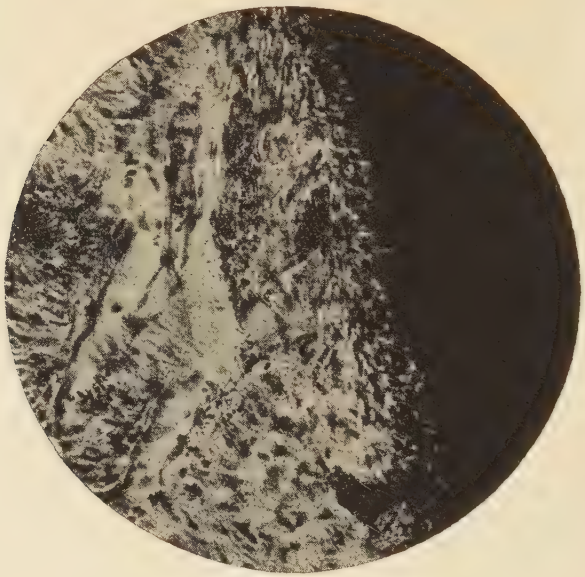

Abbildung Nr. 1.

Die Abbildung (siehe Abb. Nr. 1) zeigt einen Ausschnitt aus der Wurzelhaut nahe der Wurzelspitze. Wir sehen in der Wurzelhaut nahe der Zementgrenze zwei Haufen von ruhenden Malassez'schen Epithelresten. Die Epithelhaufen muten fast wie Drüsenquerschnitte an; diese Aehnlichkeit der Malassez'schen Epithelreste mit Drüsengewebe gab ja schon Veranlassung sie als kleinste Drüsen mit innerer Sekretion zu identifizieren. Die Abbildung zeigt beide Male die Malassez'schen Epithelreste rundlich angeordnet. In dieser rundlichen Anordnung fand ich sie in dem beschriebenen Falle um die ganze Wurzelspitze herum, ungefähr in gleichen Abständen voneinander, parallel dem Zemente angeordnet. Marginalwärts zeigten sie eine keulenförmige bis rankenförmige Anordnung.

In stärkerer Vergrößerung sehen wir die Malassez'schen Epithelreste in vorstehender Abbildung (Abb. Nr. 2). Sie zeigt einen Ausschnitt aus der Wurzelhaut eines unteren Incisivus

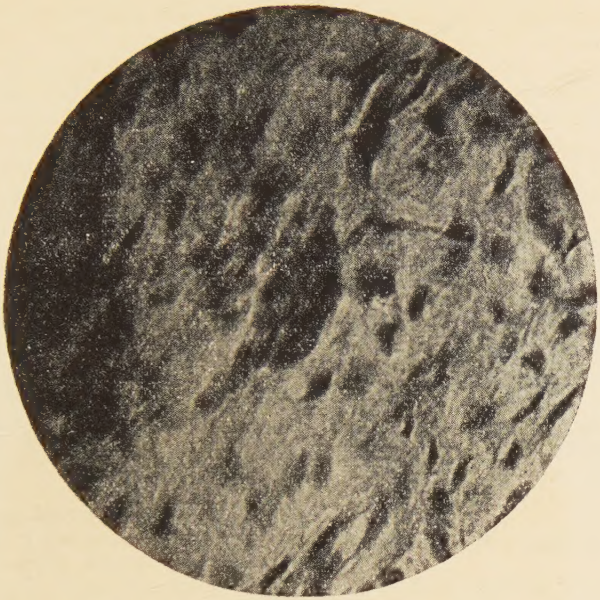

Abbildung Nr. 2.

eines älteren Individuums. Wir sehen deutlich das bindegewebige Stroma mit seinen spindelförmigen Zellen und mitten in das Stroma eingelagert einen rundlichen Haufen Malassez'scher Epithelzellen.

Zum Studium des Verhaltens der Malassez'schen Epithelreste in der kranken Wurzelhaut standen mir 9 Fälle von Granulombildungen zur Verfügung. In 3 Fällen hatte ich epithelfreie Granulome vor mir; in den 6 weiteren Fällen aber epithelhaltige, die zum Teil netzförmig von Epithel durchzogen waren. In den 3 Fällen von epithelfreiem-Granulom konnte ich keine Epithelreste finden, wohl deswegen nicht, weil in allen drei Fällen nur noch ganz winzige Wurzelhautreste vorhanden waren. Es soll und kann deshalb kein Beweis dafür sein, daß, wenn das Granulom epithelfrei ist, in der betreffenden Wurzelhaut keine Malassez'schen Epithelreste vorhanden sind.

Die Abbildung (Abb. Nr. 3) zeigt einen Ausschnitt aus der Wurzelhaut eines Molaren mit epithelhaltigem Granulom in der Nähe des Entzündungsherdes. Wir sehen einen langgestreckten Streifen Malassez'scher Epithelzellen. In dem dem Entzündungsherde zugekehrten Ende des Streifens ist der Zellverband gelockert, die Zellen werden größer und rücken weiter voneinander. In dem dem Entzündungsherde abgekehrten Ende des Streifens dagegen sehen wir die Zellen noch in dichtem Konnex. Ebenfalls zeigten die anderen weiter von dem Entzündungsherde gelegenen Zellnester in keiner Weise eine Auflockerung ihres Zell-

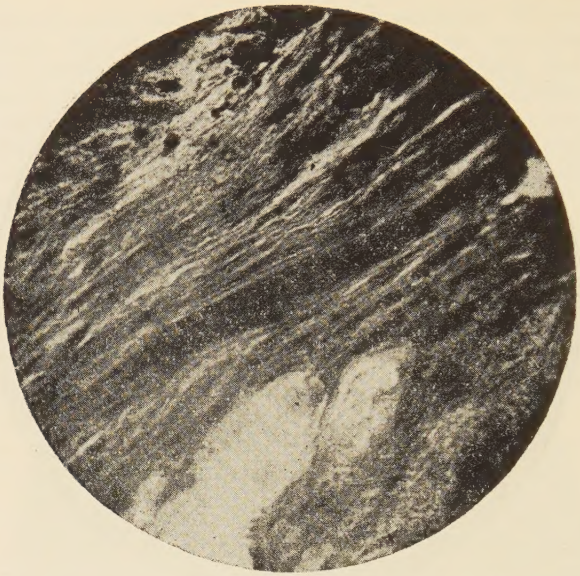

Abbildung Nr. 3.

verbandes. Wir dürfen also wohl annehmen, daß der Entzündungsreiz die Epithelnester zur Proliferation anregt.

Wenn ich zum Schluß das Ergebnis der vorliegenden Untersuchungen noch einmal kurz zusammenfasse, so komme ich zu dem Resultat, daß die von Malassez zuerst gefundenen „Débris épitheliaux paradentaires" bei günstiger Schnittführung und richtiger Färbung in den meisten Fällen zu finden sind, und daß sie in den meisten Fällen den Mutterboden für das Epithel der Granulome und Zysten abgeben.

Zum Schlusse möchte ich meinem geschätzten Lehrer Herrn Professor Dr. J. Münch für die freundliche Ueberlassung des Themas meinen allerherzlichsten Dank aussprechen.

Literatur-Verzeichnis.

Adloff, P.: Zur Frage der Herkunft des Epithels in der Wurzelhaut. (D. M. f. Z. 1912).

Albrecht: Die Krankheit an der Wurzelhaut der Zähne (Berlin 1860).

Astachoff: Ueber die Pathogenese der Zahnwurzelzysten. D. M. f. Z. 1909).

Becker, E.: Ueber Kieferzysten. (Sammlung Meuser H. 11. Berlin 1920).

David, Th.: Pathogénie des Kystes radientaires des dents adultes (L'Odontologie 1886).

Euler-Meyer: Pathologische Histologie der Zähne. (München 1927).

Groß, H.: Zur Genese der vertieften Zahnfleischtasche (Paradetium 1930).

Grawitz, P.: Die epithelführenden Zysten der Zahnwurzeln. (Greifswald 1906).

Hertwig: Entwicklungsgeschichte. (Jena 1896).

Howard Mummery, J.: Die Hertwig'sche Scheide und die Epithelreste. (The Dental Cosmos 1921).

Magitôt, C.: Mémoires sur les tumeurs du périoste dentaire et sur l'ostéopériostite alvéolo dentaire (Paris 1873).

Malassez: Sur l'existence d'umas épitheliaux etc. (Arch. de Physiol. Paris —3 1885).

Meyerhofer: Lehrbuch der Zahnheilkunde (Jena 1922).

Partsch, G.: Ueber Kieferzysten. (D. M. f. Z. 1892).

Perthes, G.: Die Verletzungen und Krankheiten der Kiefer. Deutsche Chirurgie, herausgegeben von P. v. Brun. Liefg. 33a Stuttgart 1907).

Port-Euler: Lehrbuch der Zahnheilkunde. (München 1929).

Proell, F.: Ueber die Mikroskopie der Granulome, Entstehung und Wachstum der Zahnwurzelzysten. (D. M. f. Z. 1911).

Preiswerk: Lehrbuch der Zahnheilkunde. (München 1919).

Rothman: Pathologie der Zahnpulpa und Wurzelhaut (Stuttgart 1889).

Scherbel u. Schönland: Leitfaden der normalen und pathologischen Histologie der Zähne. (Berlin 1922).

Schuster, E.: Zur Frage der Herkunft des Epithels in Zahnwurzelzysten. (D. M. f. Z. 1908).

Wedl, C.: Pathologie der Zähne (Leipzig 1870).

Weski: Roentgenologische-anatomische Studien aus dem Gebiete der Kieferpathologie. (V. f. Z. 1922).

Walkhoff: Die normale Histologie der menschlichen Zähne (Leipzig 1924).

Lebenslauf.

Ich, Ewald Reuber, wurde am 22. 5. 1908 als Sohn des Reichsbahnassistenten Wilhelm Reuber und seiner Ehefrau Margarete geb. Otterbach in Friesenhagen (Rhld.) geboren. Nach dem Verzug meiner Eltern nach Kraphammer in Westfalen besuchte ich von meinem 6. bis 11. Lebensjahre die Volksschule zu Listerscheid. Im Jahre 1919 kam ich zum Humanistischen Gymnasium nach Attendorn, wo ich Ostern 1928 die Reifeprüfung bestand. Im S. S. 1928 studierte ich an der philosophischen Akademie zu Paderborn. Im W. S. 1928/29 wandte ich mich dem Studium der Zahnheilkunde an der Universität Würzburg zu, wo ich Ende des W. S. 1929/30 das zahnärztliche Vorexamen bestand. Ohne meinen Studienort gewechselt zu haben, legte ich dort im Frühjahr 1932 mein zahnärztliches Staatsexamen ab.